

RARA CAUSA DI TUMEFUZIONE INGUINALE.

Caso clinico di cisti del canale di Nuck: reperti ecografici e di risonanza magnetica

Elaborato da:

F. CASCINI (*chirurgo ed ecografista*), G. FRUGOLI (*radiologo*), B. PLUCHINO (*medico chirurgo coll.*)

Presso:

Istituto Radiologico Martini: Centro Medico specialistico privato accreditato – Lucca

Sommario

La cisti del canale di Nuck è una rara causa di tumefazione inguinale nelle donne. Si riporta un caso di cisti di Nuck in cui l'ecografia aveva evidenziato una struttura tubulare cistica caratterizzata da setti interni, localizzata nel contesto del canale inguinale sx di una donna.

L'esame di RM aveva confermato la natura cistica della lesione.

Introduzione

La cisti di Nuck si verifica per via di un processo vaginale pervio ed è una rara causa di tumefazione inguinale nelle donne. Qui vi presentiamo i reperti ultrasonografici e di risonanza magnetica in questa malattia poco nota.

Caso Clinico

Una donna di 46 anni si presentava presso l'ambulatorio di ecografia perché il suo medico curante sospettava un'ernia inguinale sx. La paziente riferiva la comparsa della tumefazione circa tre settimane prima e di non aver avuto disturbi tipo vomito, dolore inguinale, febbre, alterazioni dell'alvo e della minzione. All'esame obiettivo è stata trovata una massa inguinale sx non dolente alla palpazione, irriducibile, a forma di salsiccia. Non c'era segno di infiammazione locale.

L'ecografia inguinale ad alta risoluzione (Hitachi LOGOS HI-VISION-E), utilizzando un trasduttore lineare 7,5 Mhz ha rivelato una struttura cistica tubulare di circa 3 cm di diametro con presenza di setti interni e di aspetto bi-tricamerale. La massa non variava la sua forma alla compressione con il trasduttore. L'ecocolordoppler non mostrava alcuna vascolarizzazione anomala, né in periferia né nei setti della cisti. Non era stato evidenziato alcun segmento intestinale nel canale inguinale o dentro la cisti anche durante il Valsalva.

L'imaging in RM ha dimostrato una massa tubulare lobulata ben definita che conteneva sottili setti.

Discussione

Il canale di Nuck (scoperto dal medico anatomista olandese Anton Cuck) è una estroflessione del peritoneo parietale che nella femmina rappresenta l'equivalente del dotto peritoneo-vaginale maschile. Normalmente questa evaginazione peritoneale va incontro ad obliterazione subito dopo la nascita in entrambi i sessi. Se rimane totalmente pervio, forma una via per una ernia inguinale diretta. La mancata obliterazione distale del dotto peritoneo vaginale può dare origine ad un idrocele del dotto di Nuck mentre la mancata obliterazione di un tratto del dotto può dare origine ad una cisti di Nuck che non comunica con la cavità peritoneale; entrambi possono essere causa di tumefazione in sede inguinale in giovani donne. L'idrocele del canale di Nuck è una diagnosi inusuale, con solo circa 400 casi riportati.

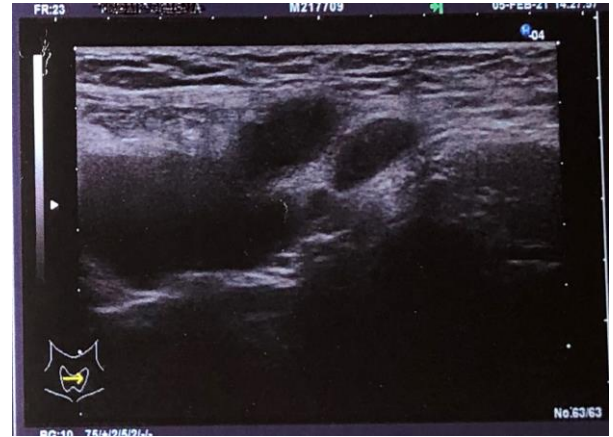
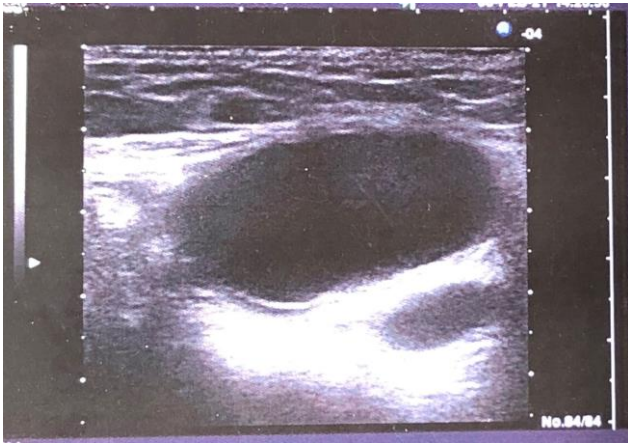


Fig. 1-2 l'ecografia del canale inguinale di sx dimostra una massa tubulare cistica anecogena con setti interni iperecogeni.

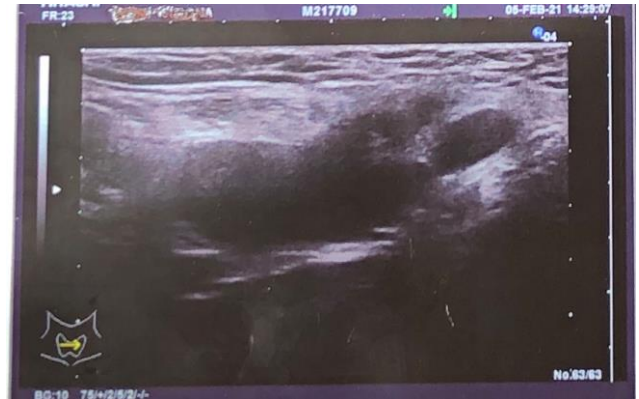
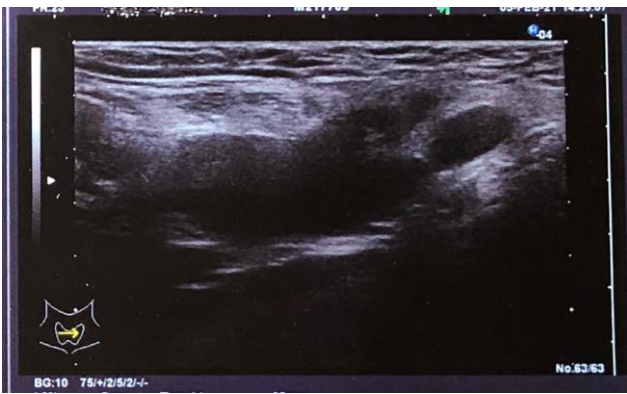
Fig. 3-4 L'ecografia mette in evidenza la cisti con aspetto polilobato

La dilatazione cistica è probabilmente dovuta ad uno sbilanciamento tra secrezione e assorbimento della membrana secernente. Questo sbilanciamento può essere causato da un'alterazione del drenaggio linfatico come effetto di un trauma o di un'infezione, sebbene molti casi siano idiopatici.

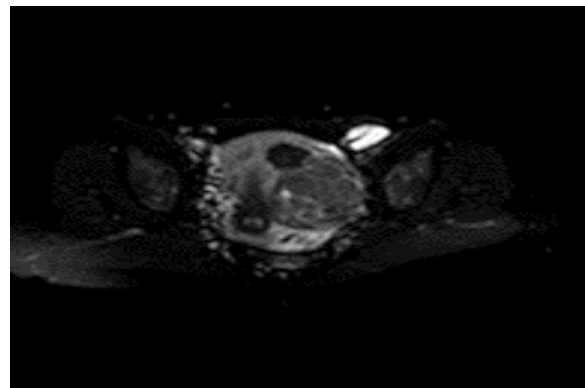
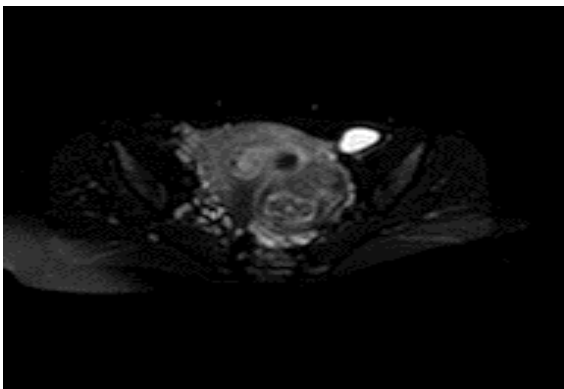
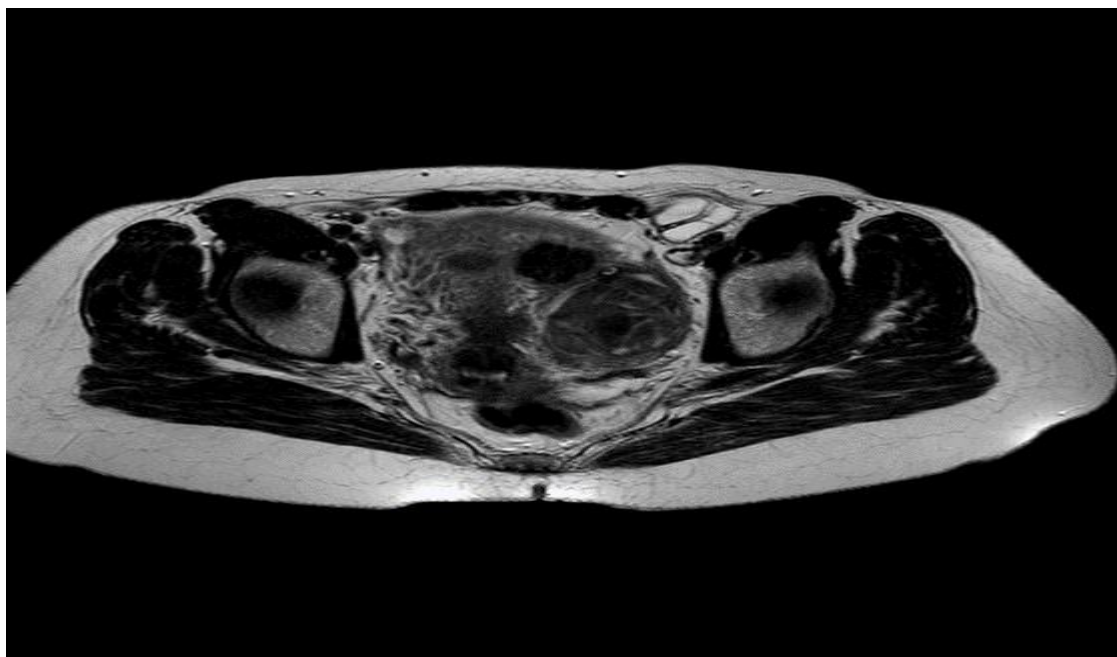


Fig. 5-6 RM - l'immagine assiale in T2 dimostra chiaramente che la lesione è iperintensa e che contiene fini setti ipointensi.



L'immagine assiale evidenzia la cisti del canale inguinale sx con i setti ipointensi a pareti sottili e regolari, che si porta superiormente, anteriormente ai vasi iliaci, attraverso il canale inguinale nella pelvi giungendo in prossimità del profilo sx dell'utero ed inferiormente dell'annesso.

Clinicamente una cisti del canale di Nuck appare come una massa fluttuante, irriducibile che causa un dolore lieve o una massa indolore nel canale inguinale.

Diagnosi differenziale

Le ernie inguinali devono sempre considerate nella diagnosi differenziale. In un terzo dei pazienti è presente un'ernia inguinale associata. Rendendo difficile la diagnosi. Una cisti del canale di Nuck è diversa da un sacco erniario inguinale dato che non c'è alcun contenuto omentale e intestinale nella massa cistica.

La lista delle diagnosi differenziali include anche linfadenopatie e neoplasie dei tessuti molli (ad esempio lipomi, leiomiomi ed endometriosi del legamento rotondo).

Le anomalie vascolari sono entità rare, e le cisti dei gangli che protrudono dall'articolazione dell'anca e gli ascessi paraspinali che emergono nell'inguine sono in fondo alla lista delle diagnosi differenziali.

Solo in pochi casi in letteratura sono stati descritti reperti radiologici delle cisti del canale di Nuck. L'ecografia è una metodica di imaging facilmente applicata, economica ed altamente accurata.

Bibliografia

[1] Anderson CC, Broadie TA, Mackey JE, Kopecky KK. Hydrocele of the canal of Nuck: ultrasound appearance. *Am Surg* 1995;61:959-61.

[2] Ihekweba FN. Hydrocele in the female. *J R Coll Surg Edinb* 1981;26:91-93.

[3] Kucera PR, Glazer J. Hydrocele of the canal of Nuck: a report of 4 cases. *J Reprod Med* 1985;30:439-42.

[4] Walter HS, Martin M. Female hydrocele (cyst of the canal of Nuck). *J Ultrasound Med* 2004;23:429-32.

[5] Park SJ, Lee HK, Hong HS et al. Hydrocele of the canal of Nuck in a girl: ultrasound and MR appearance. *Br J Radiol* 2004;77:243-44.

[6] Yigit H, Tuncbilek I, Fitoz S, Yigit N, Kosar U, Karabulut B. Cyst of the canal of Nuck with demonstration of the proximal canal: The role of compression technique in the sonographic diagnosis. *J Ultrasound Med* 2006;25:123-25.